

Univ. Klinik für Wiederherstellende Chirurgie, Universitätsspital Basel

J. Farhadi

Von Halsted zu Morrison: die Evolution in der Wiederherstellung der weiblichen Brust

From Halsted to Morrison: The Evolution in Reconstruction of the Female Breast

Zusammenfassung

Die Wiedererlangung eines intakten weiblichen Körperbildes nach Mastektomie gehört heute zum Gesamtkonzept in der Brustkrebsbehandlung. Eine Kontroverse, welche sich in den letzten Jahren zunehmend herauskristallisiert hat, ist die Festlegung des Zeitpunktes des Verfahrens: Primärrekonstruktion (im selben Eingriff wie Mastektomie) oder Sekundärrekonstruktion. Akzeptierte Indikationen zur Primärrekonstruktion sind DCIS und Frühkarzinome, welche keine adjuvante Therapie benötigen. Es häufen sich die Hinweise, dass die Indikation zur Primärrekonstruktion auch beim fortgeschrittenen Karzinom gestellt werden kann. Dies ist auf verbesserte Operations- und Radiotherapie-techniken zurückzuführen. Der Patientenwunsch ist demnach der wichtigste Faktor in der Entscheidungsfindung zur Rekonstruktion und zur Festlegung des Zeitpunktes. Dementsprechend bedarf

es spezialisierter Fachpersonen, welche die betroffene Patientin in der Entscheidungshilfe kompetent unterstützt.

Schlüsselwörter: Mammarekonstruktion – DIEP – TRAM – Brustkrebs

Einleitung

Vor einem Jahrhundert hat Wiliam Halsted von der John Hopkins Universität folgende Aussage gemacht: «Beware of the man with the plastic operation ...». Er hat weiterhin ausgeführt, dass der Versuch, eine Mastektomiewunde mittels einer Lappenplastik zu verschliessen, nicht nur gefährlich sei, sondern gar obsolet. Seit dieser ablehnenden Haltung vor genau einem Jahrhundert hat sich nicht nur die rekonstruktive Brustchirurgie dramatisch verändert, sondern die gesamte Brustkrebsbehandlung. Die zentrifugale Tumorausbreitungstheorie [1] abgelöst und die offene Wundbehandlung von der Wiederherstellung in Form und Grösse. Die Rekonstruktion der Brust ist integraler Bestandteil der modernen Brustkrebsbehandlung geworden, nachdem gezeigt werden konnte, dass sie einen positiven psycho-onkologischen Effekt hat [2], aber keinen Einfluss auf die Rezidivrate [3] noch auf die Erkennung des Rezidives [4]. Aber nur 10% der Frauen nach Mastektomie wählen die Option der Rekonstruktion – auch wenn die Rekonstruktionsmöglichkeiten einen wahrhaften Boom erfahren haben in den letzten 30 Jahren – dies unter anderem durch die Veränderung der Stellung der Frau in der Ge-

sellschaft sowie der Forderung nach Wiederherstellung ihrer Weiblichkeit bei Verlust derselben. Die Gründe gegen eine Rekonstruktion sind sehr unterschiedlich. Die amerikanische Schriftstellerin und Heilerin Deena Metzgers hat sich gegen die Rekonstruktion entschieden, weil sie ihre Weiblichkeit nicht mit ihrer Brust assoziiert. Nebst dieser Haltung wird von betroffenen Frauen, welche die Narbe auf der Thoraxwand akzeptieren, eine Reihe weiterer Gründe aufgeführt: hohes Alter, schlechte bis gar keine Information, Angst vor dem Rezidiv, zusätzlicher operativer Eingriff mit assoziierten Komplikationen sowie die Befürchtung, dass Freunde und Bekannte die Rekonstruktion als kosmetischen Eingriff bewerten könnten. Interessant sind auch die Gründe, welche Frauen anführten, die sich für eine Rekonstruktion entschieden haben: «ich habe wieder das Gefühl, als Frau ganz zu sein», die Umständlichkeit der externen Brustprothese, die uneingeschränkten Möglichkeiten in der Wahl der Kleider und des Badeanzuges. Sexualität und Eheprobleme wurden als nicht signifikanter Faktor eingestuft. [5] Das Ziel der rekonstruktiven Brustchirurgie ist die Wiederherstellung einer natürlich wirkenden, altersgemässen Brustform mit möglichst wenigen Folgeeingriffen und ohne Beeinflussung von onkologischen Massnahmen und Kontrollen. Die Rekonstruktion der Brust kann entweder primär, in der gleichen Sitzung wie die Ablatio oder sekundär, Wochen bis Jahre danach, erfolgen. Die Sofort- oder Primärrekonstruktion wurde erstmals von Hueston und McKenzie 1970 beschrieben

Abkürzungen

DCIS: duktales Carcinoma in situ

TRAM: *Transverse Rectus Abdominis*

Muscle-Lappen

DIEP: *Deep Inferior Epigastric Perforator*-Lappen

S-GAP: *Superior Gluteal Artery Perforator*-Lappen

I-Gap: *Inferior Gluteal Artery Perforator*-Lappen

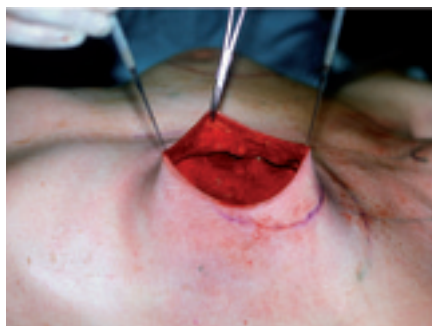

Abb. 1a

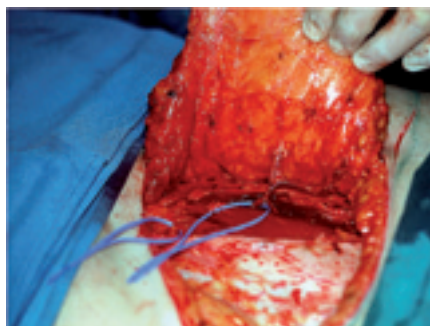


Abb. 1b

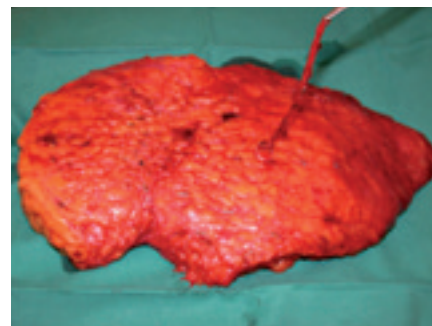


Abb. 1c

[6]. Die Vorteile sind das kosmetisch bessere Resultat und das einzeitige Verfahren (eine Narkose und ein Spitalaufenthalt) mit entsprechender Kosteneinsparung. Parameter, welche die Indikation zum Zeitpunkt der Rekonstruktion definieren, sind, nebst dem Wunsch der Patientin, die Wahl der Technik, die Notwendigkeit einer adjuvanten Chemo- und Radiotherapie und die psychische Verfassung der betroffenen Patientin. Die Sofortrekonstruktion wird zumeist für Frühkarzinome reserviert, welche keine adjuvante Chemo- oder Radiotherapie benötigen. In einer eigenen Nachuntersuchung konnten wir zeigen, dass das Verhältnis von Primärrekonstruktionen zu Sekundärrekonstruktionen am Steigen ist, mit aktuell 70% Primärrekonstruktionen [7]. Im Folgenden soll dieser Paradigmenwechsel näher erörtert werden.

Technik der Primärrekonstruktion

Zur Wiederherstellung der Brust benötigt man in der Regel Haut und Volumen.

Durch die Einführung der hautsparenden Mastektomietechnik von Toth und Lappert [8] bedarf es nur noch mehr Volumen zur Sofortrekonstruktion, denn diese Methode beinhaltet nur die Entfernung des Drüsenkörpers zusammen mit der Areola und der Biopsienarbe. Die entscheidenden Vorteile dieser ablativen Technik sind die Erhaltung der Haut und der unteren Umschlagfalte (Abb. 1a). In mehreren Arbeiten [9,10] konnte gezeigt werden, dass diese Methode nicht zu einer erhöhten Inzidenz von Lokalrezidiven führt. Die Indikation für diese Technik hat sich für grosse und multizen-

trische DCIS-Tumoren und Frühkarzinome etabliert.

Die Rekonstruktion der Brust erfolgt in zwei Schritten: Im ersten Schritt wird das Volumen wiederhergestellt und im zweiten die Brustwarze. Die Füllung des leeren Hautmantels kann entweder mittels einer Prothese oder eines Lappens erfolgen. Die einfachste Methode ist das Einsetzen eines Implantates, mit dem Vorteil, dass es keine zusätzlichen Narben gibt. Sie birgt aber das Risiko, dass es in über 30% der Fälle zu frühen postoperativen Komplikationen kommt [11] in 14% der Fälle zum Verlust des Implantates [12] und in 25% zur Kapselkontraktur [13]. Bei einer kleinen Brust kann der grosse Rückenmuskel, der *M. latissimus dorsi*, verwendet werden i.S. einer komplett autologen Rekonstruktion [14]. Ist ein grösseres Volumen erwünscht, kann die *Latissimus-dorsi-Rekonstruktion* mit einem Implantat kombiniert werden, wodurch sich auch die Kapselkontrakturrate von 25% auf 7% reduziert [13]. Als dritte Möglichkeit zum Füllen des leeren Hautmantels kann ein Haut-Fettlappen vom Bauch (*Transverse Rectus Abdominis Muscle-Lappen* [TRAM] oder *Deep Inferior Epigastric Perforator-Lappen* [DIEP]) [15,16] oder vom Gesäss (*Superior Gluteal Artery Perforator-Lappen* [S-GAP] oder *Inferior Gluteal Artery Perforator-Lappen* [I-Gap]) verwendet werden [17]. Der TRAM-Lappen basiert auf dem inferioren epigastrischen Gefäss, welches durch die Rektusmuskulatur verläuft. Der DIEP-Lappen ist eine Weiterentwicklung des TRAM-Lappens, wobei das inferiore epigastrische Gefäss aus dem Muskel herauspräpariert wird (Abb. 1b/c) und dementsprechend der *M. rectus* intakt belassen

wird. Durch diese Technik kann die Hebe-morbidität am Abdomen signifikant reduziert werden [18]. Der DIEP-Lappen erfüllt damit die Forderung von Sir Harold Gillies, einem der Gründungsväter der modernen Plastischen Chirurgie: «Losses have to be replaced in kind» (Verluste müssen mit Gleichem ersetzt werden) [19]. Auch die Lappen vom Gesäss erfüllen diese Bedingungen, da sie ebenfalls ohne Muskulatur entnommen werden. Alle diese Geweblöcke (TRAM, DIEP usw.) werden mit den dazugehörigen Gefässen frei verpflanzt, das heisst, die Gefässe werden in mikrochirurgischer Technik an die *Mammaria-interna-Gefässe* oder die *thorakodorsalen Gefässe* angeschlossen. Diese Methode ist zeitlich und technisch aufwändiger, hat aber einige Vorteile gegenüber den Implantat-basierten Rekonstruktionsmethoden: kein Fremdmaterial, nur Eigengewebe, bessere Anpassung zur kontralateralen Brust (weniger häufig Anpassungsoperationen [20]), natürlich wirkende und altersgemässe Form, kein Einfluss auf die Tumornachsorge (Mammographie). Die Technik der Mikrochirurgie hat sich soweit etabliert, dass die Rekonstruktion der Brust mittels eines freien Lappens (DIEP, S-GAP oder I-GAP) als Standardverfahren angesehen werden darf (Lappenverlust durch Thrombose der Gefässe in 3% [21]). Die Verwendung des gestielten TRAM-Lappens konnte durch die verbesserten Resultate in der Mikrochirurgie aufgegeben werden, da diese eine Reihe von Komplikationen und Nachteilen hatte wie die Entfernung des *M. rectus abdominis*, die unsichere Durchblutung des Lappens (gehäuft Lappennekrosen und Wundheilungsprobleme), die eingeschränkte Modellierung

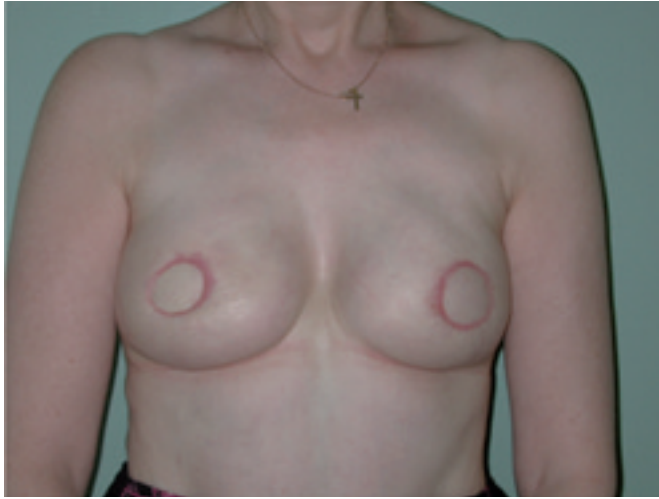

Abb. 2a

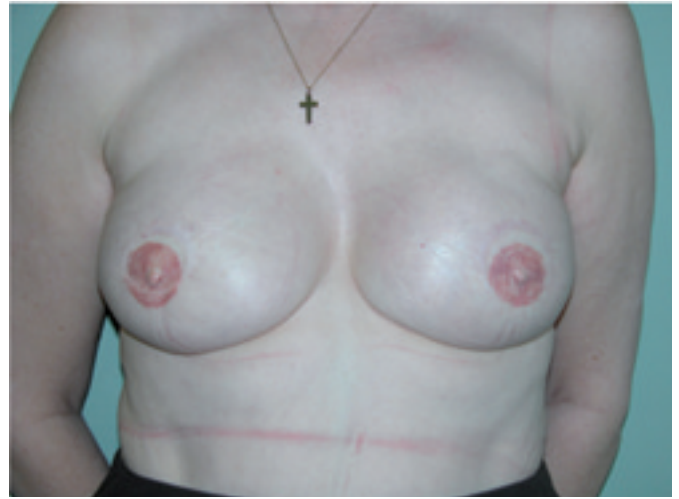

Abb. 2b

der Brust und die Vorwölbung des Oberbauches durch die Rotation des Lappenstieles.

Im Anschluss an diese Volumenrekonstruktion (Abb. 2a) erfolgt nach drei Monaten die Rekonstruktion der Brustwarze (Abb. 2b). Der Nippel wird wiederhergestellt durch einen lokalen Lappen und die Areola durch Hauttransplantate oder Tätowierung [22].

Welchen Einfluss hat die Primärrekonstruktion auf die adjuvante Chemotherapie?

Die Chemotherapie ihrerseits hat keinen negativen Einfluss auf die Rekonstruktion, letztere könnte aber den Beginn der Chemotherapie beeinflussen, wenn es zu Wundheilungsstörungen im postoperativen Verlauf kommt. Die Inzidenz von Mastektomiehautnekrosen liegt bei 10–14% mit sinkender Tendenz durch zunehmende Erfahrung in der Technik der hautsparenden Mastektomie. Der Einfluss auf den Beginn der Chemotherapie wurde in mehreren Arbeiten untersucht, wobei sich kein signifikant verzögerter Beginn der Chemotherapie nach Sofortrekonstruktion fand [23,24].

Welchen Einfluss hat die Radiotherapie im Anschluss an eine Rekonstruktion?

Randomisierte Studien haben gezeigt, dass die adjuvante Radiotherapie bei Patientinnen mit erhöhtem Risiko sowohl die Anzahl der lokoregionären Rezidive reduziert als auch das Gesamtüberleben verbessert [25,26]. Die Primärrekonstruktion führt nicht zu einem verzögerten Beginn der Radiotherapie [27] letztere kann aber die Resultate der rekonstruierten Brust verschlechtern. So kommt es in über 50% der Implantat-basierten Rekonstruktionen zur Ausbildung einer Kapselkontraktur [28, 29], nach rein autologer Rekonstruktionen (TRAM, DIEP) in 15% zu Fettgewebsnekrosen und in 10% zu Fibrosen mit entsprechender Reduktion des Volumens und z.T. Deformierung der rekonstruierten Brust [30,31]. Aus diesem Grunde wird von einer Primärrekonstruktion beim fortgeschrittenen Karzinom abgeraten.

Die meisten dieser Arbeiten entstanden vor über 10 Jahren. Seitdem haben sich die Protokolle für die Radiotherapie aber dramatisch gewandelt, sodass aktuell zunehmend Arbeiten [32,33] publiziert wurden, welche keine signifikant schlechteren kosmetischen Resultate fanden. Dementsprechend beginnen sich die Hinweise zu mehr, dass die Strahlentherapie keine Kontraindikation mehr darstellt für eine Primärrekonstruktion mit einem mikrovaskulären Lappen. Somit könnten auch

Patientinnen mit einem fortgeschrittenen Tumor von einer Sofortrekonstruktion profitieren.

Profitieren alle Frauen von den psycho-onkologischen Effekten der Primärrekonstruktion?

Die Zeitspanne zwischen Diagnosestellung und Mastektomie kann sehr kurz sein. In dieser Phase muss die betroffene Patientin mit der Diagnose Brustkrebs und der anstehenden Therapie – brusterhaltend? Mastektomie? Chemotherapie? Radiotherapie? – zurecht kommen. Gleichzeitig muss sie sich mit der Frage der sofortigen Rekonstruktion ihrer Brust in der gleichen Sitzung beschäftigen. Dies kann zu Überforderung in der Entscheidungsfindung führen, die später bereut werden, was wiederum die Unzufriedenheit mit dem Resultat fördert [34]. Winder und Winder [35] begründeten die Notwendigkeit einer sekundären Rekonstruktion denn auch damit, dass eine Trauerphase um die verloren gegangene Brust und damit der Weiblichkeit notwendig sei, um die rekonstruierte Brust zu akzeptieren.

Im Gegensatz dazu kann die Wahl der Primärrekonstruktion als positives Zeichen der Krebsbewältigung und der Zuwendung zum Leben interpretiert werden [36]. Es konnte auch gezeigt werden, dass Frauen nach Primärrekonstruktion psychisch weniger aufgerüttelt waren als nach einer

Sekundärrekonstruktion [37], wobei die Frauen von dieser psychischen Stabilität nur in den ersten 3 Monaten nach der Primärrekonstruktion profitiert haben [38]. Nach einem Jahr war ihre psychische Verfassung vergleichbar mit derjenigen der Frauen nach Sekundärrekonstruktion. Andere Arbeiten haben sogar gezeigt, dass Patientinnen nach Primärrekonstruktion häufiger unter einem veränderten Körperbild litten als nach Sekundärrekonstruktion [39].

Diese widersprüchlichen Aussagen sind schwierig zu interpretieren. Es ist z.B. denkbar, dass sich diejenigen Frauen für die Primärrekonstruktion entscheiden, die sich bereits vor der Erkrankung mehr mit ihrem Körperbild auseinander gesetzt haben als andere und grössere Angst haben, durch die Operation ihre Weiblichkeit zu verlieren. Um künftig besser zu verstehen, welche Patientinnen von einer primären und welche von einer sekundären Rekonstruktion profitieren, bedarf es weiterer prospektiver Studien. Bereits heute kann aber mit Sicherheit gesagt werden, dass eine professionelle präoperative Evaluation im Hinblick auf die Entscheidungsfindung von grösster Wichtigkeit ist.

Diskussion

Die Rolle der plastischen Chirurgie hat sich seit Halsted dramatisch verändert, sodass die Rekonstruktion der Brust im Anschluss an die Mastektomie zur Therapieplanung des Mammakarzinoms in einem interdisziplinären Brustzentrum immer dazugehört. In manchen Ländern wie z.B. in den Vereinigten Staaten oder in England ist der behandelnde Arzt verpflichtet, die Patientinnen auf die Möglichkeit der Brustrekonstruktion hinzuweisen und sie adäquat aufzuklären. Die höhere Zahl an Brustrekonstruktionen in diesen Ländern widerspiegelt diese Aufklärungspflicht.

Die grösste Angst haben die Patientinnen vor einem lokoregionären Rezidiv. Es konnte jedoch gezeigt werden, dass es nach Primärrekonstruktion nicht häufiger zu Rezidiven kommt und dass die Nachkontrollen nicht beeinträchtigt sind. Ist aufgrund eines fortgeschrittenen Karzinoms im Anschluss an die Ablatio und die Pri-

märrekonstruktion eine adjuvante Chemo- und Radiotherapie notwendig, führt die Primärrekonstruktion nicht zu einem verzögerten Beginn der weiteren Therapien und keiner Beeinträchtigung des kosmetischen Resultats.

Patientenwunsch ist der wichtigste Faktor in der Entscheidungsfindung zum Zeitpunkt der Rekonstruktion. Um zu einer befriedigenden Entscheidung zu gelangen, welche auch der Erwartungshaltung der Patientin gerecht wird, sollte diese nebst

dem Gespräch mit dem Hausarzt, am besten auch durch einen Psychoonkologen oder eine Pflegeexpertin in Brustkrankheit unterstützt und beraten werden. Die Entscheidung zur Sofortrekonstruktion kann auch durch ein genetisches Screening und den Wunsch nach kontralateraler prophylaktischer Mastektomie mitbeeinflusst werden.

Diese Individualisierung der Therapie mit klarem Trend zur Sofortrekonstruktion stellt neue Anforderungen an das Behand-

Key messages

- Die Primärrekonstruktion mittels autologen Gewebes, wie z.B. dem DIEP-Lappen vom Abdomen, sollte jeder Patientin angeboten werden, welche zur Therapie des Brustkrebses einer Mastektomie bedarf.
- Die Primärrekonstruktion kann unabhängig vom Tumorstadium durchgeführt werden.
- Die Primärrekonstruktion beeinflusst adjuvante Radio- und Chemotherapien im Anschluss an die Operation in keiner Weise, insbesondere wird der Beginn dieser Therapien nicht verzögert.
- Rezidive sind nach Primärrekonstruktion nicht häufiger und die Nachkontrollen nicht beeinträchtigt.
- Entscheidender Faktor für die Wahl des Zeitpunktes (primär vs. sekundär) und der Art (autologe Rekonstruktion u/o Implantat) der Rekonstruktion ist der Wunsch der Patientin, welche in ihrer Entscheidungsfindung unterstützt werden muss.

Lernfragen

1. Welche Gründe können aus Sicht der Patientin gegen die Sofortrekonstruktion sprechen?
 - a) zu hohes Alter der Patientin
 - b) Angst vor dem Nichtentdecken des Rezidivs
 - c) Angst vor Komplikationen
 - d) unzureichende Information
2. Welches sind die Möglichkeiten, den leeren Hautmantel nach einer hautsparenden Mastektomie zu füllen?
 - a) mittels Implantat
 - b) mittels Musculus-latissimus-dorsi-Lappen
 - c) mittels Deep Inferior Epigastric Artery Perforator-Lappen
 - d) mittels freien Fetttransfers
3. Welches sind die Effekte der Radiotherapie in einer rekonstruierten Brust?
 - a) Kapselkontraktur bei komplett autologer Rekonstruktion
 - b) Fettgewebsnekrosen in über 50% der Fälle beim TRAM-Lappen
 - c) Ausbildung von Fibrosen beim DIEP-Lappen
 - d) Kapselkontraktur bei Implantat-basierter Rekonstruktion

lungsteam, nicht nur logistischer Natur, sondern auch in der Anpassung der chirurgischen Techniken. Die synchrone Operation von ablativen und rekonstruktiven Chirurgen ist Voraussetzung für die Primärrekonstruktion. Die Eigengeweberekonstruktion mittels DIEP-Lappen als Standardverfahren bietet den grössten Spielraum für diese Individualisierung, da sie keinen Einfluss auf die adjuvanten Therapien hat. Weitere Fortschritte in der Eigengeweberekonstruktion könnte das Tissue Engineering bringen, welches nach Gewinnung einer kleinen Menge von pluripotenten Zellen aus dem Fettgewebe die «Herstellung» einer ganzen Brust erlauben würde. Die Meilensteine hierfür sind bereits gesetzt [40].

Korrespondenzadresse

PD Dr. J. Farhadi

Facharzt für Plastische, Rekonstruktive und
Ästhetische Chirurgie, FMH, EBOPRAS
Univ. Klinik für Wiederherstellende
Chirurgie
Universitätsspital Basel
Spitalstrasse 21
4031 Basel

jfarhadi@uhbs.ch

Bibliographie

1. Fisher B, Anderson S, Fisher ER, Redmond C, Wickerham DL, Wolmark N et al. Significance of ipsilateral breast tumour recurrence after lumpectomy. *Lancet* 1991; 338(8763):327-331.
2. Magistrato R, Di Paola M, Ruffolo F, Clarioni MG, Bostwick J, III, Lupoi S. [Psychological effects of breast reconstruction after radical mastectomy]. *Minerva Med* 1982; 73(24):1711-1714.
3. Di Martino L, Murenu G, Demontis B, Licheri S. Reconstructive surgery in operable breast cancer. Critical evaluation. *Ann N Y Acad Sci* 1993; 698:227-245.
4. Georgiade GS, Riefkohl R, Cox E, McCarty KS, Seigler HF, Georgiade NG et al. Long-term clinical outcome of immediate reconstruction after mastectomy. *Plast Reconstr Surg* 1985; 76(3):415-420.
5. Reaby LL. Reasons why women who have mastectomy decide to have or not to have breast reconstruction. *Plast Reconstr Surg* 1998; 101(7):1810-1818.
6. Hueston J, McKenzie G. Breast reconstruction after radical mastectomy. *Aust N Z J Surg* 1970; 39(4):367-370.
7. Farhadi J, Suleman-Verjee L, Rahman K, Roblin P, Ho-Asjoe M, Ross D. Optimizing Outcome in Microvascular Breast Reconstruction: Lessons Learnt following our first 216 Flaps. BAPRAS . 2007. Ref Type: Abstract
8. Toth BA, Lappert P. Modified skin incisions for mastectomy: the need for plastic surgical input in preoperative planning. *Plast Reconstr Surg* 1991; 87(6):1048-1053.
9. Carlson GW, Styblo TM, Lyles RH, Bostwick J, Murray DR, Staley CA et al. Local recurrence after skin-sparing mastectomy: tumor biology or surgical conservatism? *Ann Surg Oncol* 2003; 10(2):108-112.
10. Kroll SS, Khoo A, Singletary SE, Ames FC, Wang BG, Reece GP et al. Local recurrence risk after skin-sparing and conventional mastectomy: a 6-year follow-up. *Plast Reconstr Surg* 1999; 104(2):421-425.
11. Woerdeman LA, Hage JJ, Hofland MM, Rutgers EJ. A prospective assessment of surgical risk factors in 400 cases of skin-sparing mastectomy and immediate breast reconstruction with implants to establish selection criteria. *Plast Reconstr Surg* 2007; 119(2):455-463.
12. Woerdeman LA, Hage JJ, Hofland MM, Rutgers EJ. A prospective assessment of surgical risk factors in 400 cases of skin-sparing mastectomy and immediate breast reconstruction with implants to establish selection criteria. *Plast Reconstr Surg* 2007; 119(2):455-463.
13. Pinsolle V, Grinfeder C, Mathoulin-Pelissier S, Faucher A. Complications analysis of 266 immediate breast reconstructions. *J Plast Reconstr Aesthet Surg* 2006; 59(10):1017-1024.
14. Delay E, Gounot N, Bouillot A, Zlatoff P, Rivoire M. Autologous latissimus breast reconstruction: a 3-year clinical experience with 100 patients. *Plast Reconstr Surg* 1998; 102(5):1461-1478.
15. Hidalgo DA. Aesthetic refinement in breast reconstruction: complete skin-sparing mastectomy with autogenous tissue transfer. *Plast Reconstr Surg* 1998; 102(1):63-70.
16. Allen RJ, Treece P. Deep inferior epigastric perforator flap for breast reconstruction. *Ann Plast Surg* 1994; 32(1):32-38.
17. Allen RJ, Tucker C, Jr. Superior gluteal artery perforator free flap for breast reconstruction. *Plast Reconstr Surg* 1995; 95(7):1207-1212.
18. Nahabedian MY, Momen B, Galdino G, Manson PN. Breast Reconstruction with the free TRAM or DIEP flap: patient selection, choice of flap, and outcome. *Plast Reconstr Surg* 2002; 110(2):466-475.
19. Millard DR, Jr. Gillies Memorial Lecture. Jousting with the first knight of plastic surgery. *Br J Plast Surg* 1972; 25(2):73-82.
20. Losken A, Carlson GW, Bostwick J, III, Jones GE, Culbertson JH, Schoemann M. Trends in unilateral breast reconstruction and management of the contralateral breast: the Emory experience. *Plast Reconstr Surg* 2002; 110(1):89-97.
21. Farhadi J, Suleman-Verjee L, Rahman K, Roblin P, Ho-Asjoe M, Ross D. Optimizing Outcome in Microvascular Breast Reconstruction: Lessons Learnt following our first 216 Flaps. BAPRAS . 2007. Ref Type: Abstract

22. Farhadi J, Maksvytyte GK, Schaefer DJ, Pierer G, Scheufler O. Reconstruction of the nipple-areola complex: an update. *J Plast Reconstr Aesthet Surg* 2006; 59(1):40-53.
23. Taylor CW, Horgan K, Dodwell D. Oncological aspects of breast reconstruction. *Breast* 2005; 14(2):118-130.
24. Allweis TM, Boisvert ME, Otero SE, Perry DJ, Dubin NH, Priebat DA. Immediate reconstruction after mastectomy for breast cancer does not prolong the time to starting adjuvant chemotherapy. *Am J Surg* 2002; 183(3):218-221.
25. Diab SG, Hilsenbeck SG, de Moor C, Clark GM, Osborne CK, Ravdin PM et al. Radiation therapy and survival in breast cancer patients with 10 or more positive axillary lymph nodes treated with mastectomy. *J Clin Oncol* 1998; 16(5):1655-1660.
26. Cheng SH, Jian JJ, Chan KY, Tsai SY, Liu MC, Chen CM. The benefit and risk of postmastectomy radiation therapy in patients with high-risk breast cancer. *Am J Clin Oncol* 1998; 21(1):12-17.
27. Ragaz J, Jackson SM, Le N, Plenderleith IH, Spinelli JJ, Basco VE et al. Adjuvant radiotherapy and chemotherapy in node-positive premenopausal women with breast cancer. *N Engl J Med* 1997; 337(14):956-962.
28. Evans GR, Schusterman MA, Kroll SS, Miller MJ, Reece GP, Robb GL et al. Reconstruction and the radiated breast: is there a role for implants? *Plast Reconstr Surg* 1995; 96(5):1111-1115.
29. Vandeweyer E, Deraemaecker R. Radiation therapy after immediate breast reconstruction with implants. *Plast Reconstr Surg* 2000; 106(1):56-58.
30. Williams JK, Carlson GW, Bostwick J, III, Bried JT, Mackay G. The effects of radiation treatment after TRAM flap breast reconstruction. *Plast Reconstr Surg* 1997; 100(5):1153-1160.
31. Tran NV, Evans GR, Kroll SS, Baldwin BJ, Miller MJ, Reece GP et al. Postoperative adjuvant irradiation: effects on transverse rectus abdominis muscle flap breast reconstruction. *Plast Reconstr Surg* 2000; 106(2):313-317.
32. Downes KJ, Glatt BS, Kanchwala SK, Mick R, Fraker DL, Fox KR et al. Skin-sparing mastectomy and immediate reconstruction is an acceptable treatment option for patients with high-risk breast carcinoma. *Cancer* 2005; 103(5):906-913.
33. Huang CJ, Hou MF, Lin SD, Chuang HY, Huang MY, Fu OY et al. Comparison of local recurrence and distant metastases between breast cancer patients after postmastectomy radiotherapy with and without immediate TRAM flap reconstruction. *Plast Reconstr Surg* 2006; 118(5):1079-1086.
34. Sheehan J, Sherman KA, Lam T, Boyages J. Association of information satisfaction, psychological distress and monitoring coping style with post-decision regret following breast reconstruction. *Psychooncology* 2006.
35. Winder AE, Winder BD. Patient counselling: clarifying a woman's choice for breast reconstruction. *Patient Education and Counselling* 7, 65-75. 1985. Ref Type: Journal (Full)
36. Rowland JH, Holland JC, Chaglassian T, Kinne D. Psychological response to breast reconstruction. Expectations for and impact on postmastectomy functioning. *Psychosomatics* 1993; 34(3):241-250.
37. Al Ghazal SK, Sully L, Fallowfield L, Blamey RW. The psychological impact of immediate rather than delayed breast reconstruction. *Eur J Surg Oncol* 2000; 26(1):17-19.
38. Dean C, Chetty U, Forrest AP. Effects of immediate breast reconstruction on psychosocial morbidity after mastectomy. *Lancet* 1983; 1(8322):459-462.
39. Roth RS, Lowery JC, Davis J, Wilkins EG. Quality of life and affective distress in women seeking immediate versus delayed breast reconstruction after mastectomy for breast cancer. *Plast Reconstr Surg* 2005; 116(4):993-1002.
40. Cronin KJ, Messina A, Knight KR, Cooper-White JJ, Stevens GW, Pennington AJ et al. New murine model of spontaneous autologous tissue engineering, combining an arteriovenous pedicle with matrix materials. *Plast Reconstr Surg* 2004; 113(1):260-269.

3. Antworten c) und d) sind richtig

2. Antworten a), b) und c) sind richtig

1. alle Antworten sind richtig

Antworten zu den Lernfragen